Embarazo Ectópico con Embrión Vivo. Diagnóstico ecográfico

Jéssica Sanclemente V.[1], Adrián Reyes M.[1], Andrea Ortiz C.[2]

Servicio de Imaginología, Hospital José Carrasco Arteaga, Cuenca, Ecuador

[1] Medico Tratante. Departamento de Imaginología del Hospital Jose Carrasco Arteaga, Cuenca, Ecuador
[2] Médico Residente. Departamento de Emergencias, Hospital José Carrasco Arteaga, Cuenca, Ecuador

Recibido: febrero 16 de 2012
Aceptado: febrero 17 de 2012

Correspondencia:
Jéssica Sanclemente Villavicencio
jessiquitasan@hotmail.com
Departamento de Imagenologia
Hospital Jose Carrasco Arteaga
Rayoloma entre Popayan y Pacto Andino
Telefono 593 7 2861500
Cuenca, Ecuador

Rev Med HJCA 2012;4(1):87-90

Resumen

El embarazo ectópico se define como la implantación del huevo fecundado en cualquier parte de la cavidad pelviana o abdominal es decir fuera del útero. Es una condición de alto riesgo porque puede ocurrir hemorragia causando la muerte.

El diagnóstico temprano de embarazo ectópico permite utilizar técnicas de mínima invasión con excelentes resultados mejorando el pronóstico reproductivo.

Caso Clínico. ***Se reporta un caso de embarazo ectópico paraovárico izquierdo con embrión vivo, se analiza el cuadro clínico y su diagnóstico mediante ecografía transvaginal.***

Descriptores DeCS*: embarazo ectópico, embrión vivo, ecografía transvaginal.*

Ectopic Pregnancy with Embryo Live. Ultrasound diagnosis

Summary

Ectopic pregnancy is defined as the implantation of the fertilized egg in any part of the pelvic or abdominal cavity that is outside the womb. It is a condition of high risk for bleeding can occur causing death.

Early diagnosis of ectopic pregnancy allows the use of minimally invasive techniques with excellent results in improving the reproductive outcome.

Clinic case. ***We report a case of ectopic pregnancy with embryo paraovarian left alive, we analyze the clinical and diagnostic transvaginal ultrasound.***

Keywords: ***ectopic pregnancy, living embryo, transvaginal ultrasound.***

Introducción

El embarazo ectópico es una condición de alto riesgo y ocurre en 1.9% de los embarazos, porque puede ocurrir sangrado y causar la muerte. El embarazo ectópico se define como la implantación del huevo fecundado en cualquier parte de la cavidad pelviana o abdominal es decir fuera del útero, más del 95% de los embarazos ectópicos se implantan en la trompa de Falopio, de ellos la mitad se alojan en la ampolla tubárica (55%) un 20% en la porción ístmica, y el resto lo hace en el infundíbulo, fimbrias o en la porción la porción intersticial (1,2).

Los factores que aumentan el riesgo de gestación ectópica son: patología tubárica que retrase o impida el paso del cigoto, gestación tubárica previa, cirugía tubárica previa, enfermedad pélvica inflamatoria, salpingitis, dispositivos intra uterinos (DIU), edad materna, pacientes sometidas a estimulación ovárica o fertilización in vitro (3).

El diagnóstico de embarazo ectópico se basa en la combinación de los datos de una buena historia clínica, marcadores hormonales y los hallazgos ecográficos (2).

La HCG (gonatropina coriónica humana) esta hormona es una glicoproteína con elevado contenido de hidratos de carbono, es producida en la placenta exclusivamente por el sincitiotrofoblasto. La producción comienza el día de la implantación y se incrementa hacia los 60 ó 70 días de gestación, a partir de este momento su concentración se reduce con lentitud (4).

El ultrasonido transvaginal identifica la presencia de gestación intra uterina en cerca del 100% de embarazos normales, ayuda a confirmar la sospecha clínica en el diagnóstico temprano de embarazo ectópico, lo cual disminuye considerablemente la mortalidad y morbilidad materna. La ecografía es extremadamente sensible y específica para distinguir entre un embarazo normal y anormal durante el primer trimestre (2).

El embarazo tubárico es el más común (95%). Esta patología puede ser diagnosticada por la presencia de una masa anexial con saco gestacional, o embrión vivo. Una masa anexial paraovárica es el más común de los hallazgos ecográficos en embarazo ectópico y se observa en un 89-100% de los casos (2).

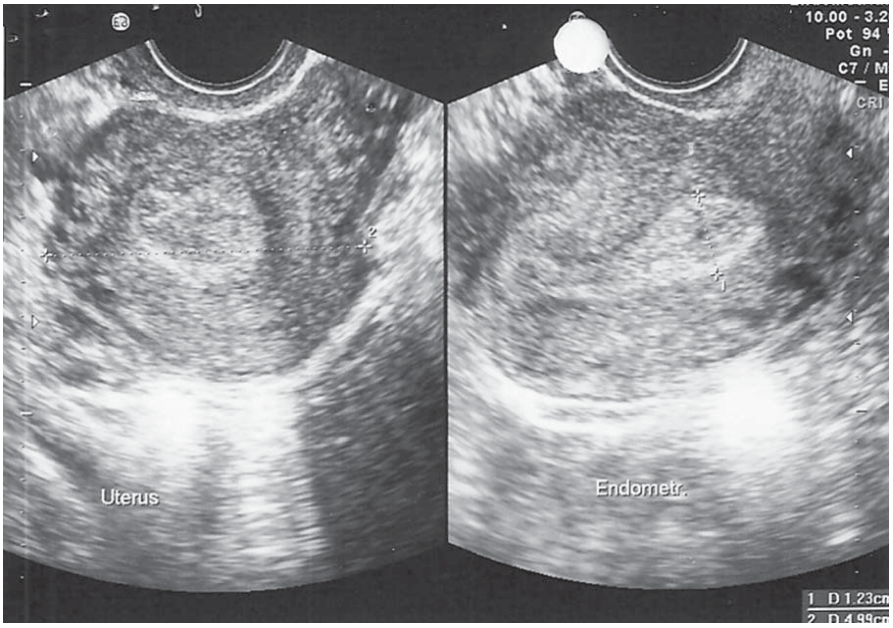

Fig 1
Se observa útero que mide 49 mm transversalmente y endometrio vacío que mide 12 mm.

El saco gestacional es la primera estructura que se reconoce en el ecografía transvaginal se ve como una zona ecogénica gruesa en torno a un centro hipoecogénico correspondiente a la reacción decidual trofoblástica que rodea al saco coriónico (5).

Cuando el embrión se implanta en las trompas de Falopio no recibe el suficiente flujo sanguíneo y muere. Las trompas comienzan a expulsar parte de los tejidos o a sangrar. Algunos embriones crecen tanto como para romper las trompas, esto sucede en 10% de los casos y puede provocar sangrado grave, hemorragia, shock y muerte (6).

Al final de la exploración siempre se debe buscar la presencia de líquido libre en el espacio hepatorrenal que orienta sobre la cantidad de sangre perdida. La presencia de líquido en el espacio hepatorrenal debe alertar al cirujano hacia una mayor urgencia (3).

La demostración de un embarazo intrauterino disminuye las probabilidades de un embarazo ectópico, y la presencia de un embrión vivo en un anexo confirma su existencia (3).

Caso clínico

Paciente de 29 años de edad, católica, mestiza, procedencia y residencia Cuenca, ocupación empleada privada, casada, ORh +.

Enfermedad actual: ingresa a la unidad de emergencias del hospital José Carrasco Arteaga con historia de dolor abdominal de moderada intensidad de predominio en fosa ilíaca izquierda y flanco izquierdo de 1 semana de evolución, además refiere náusea que lleva al vómito en varias ocasiones, leucorrea de mal olor, dispareunia y sensación de alza térmica no cuantificada.

REAS: disminución de la agudeza visual desde hace 5 años.

Antecedentes gíneco obstétricos: menarquía 14 años, ciclos 28 x 4 días. Inicio de vida sexual activa a los 19 años, con un compañero sexual. *ETS*: no refiere. *FUM*: no recuerda. *PAP*: hace 1 año. Gesta 1: hace 7 años parto eutócico, Gesta 2: hace 4 años parto eutócico, sin antecedentes de infertilidad.

APF: madre HTA.

Hábitos: ninguno.

CSE: cuenta con servicios básicos.

FI: directa.

Examen físico: Al ingreso paciente afebril (36.2°c), normotensa (110/60), abdomen blando depresible doloroso a la palpación en fosa ilíaca izquierda y en flanco izquierdo.

Al examen ginecológico leucorrea verdosa amarillenta en moderada cantidad, sin mal olor, dolor a la moviliza-

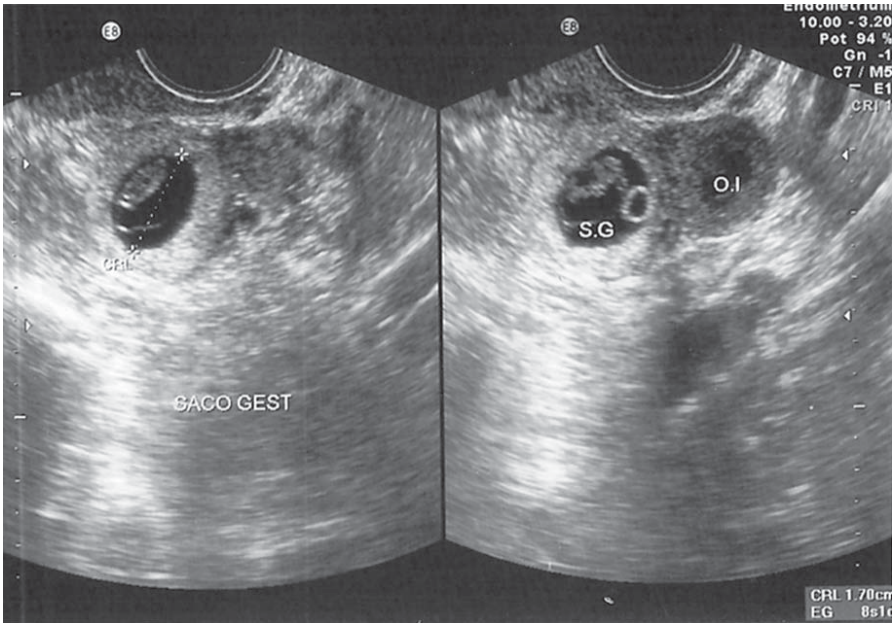

Fig 2
Se observa saco gestacional con embrión vivo en su interior y ovario izquierdo a lado del saco gestacional.

ción de anexos de lado izquierdo, cuello posterior.

Examenes complementarios

Gonadotrofina coriónica cualitativa en suero: positivo.

Ecografía pélvica transvaginal: Útero anteverso mide 86 x 47 x 49 mm, con imagen redondeada ecogénica que desplaza el endometrio la cual mide 24 x 29 mm en relación a mioma, endometrio central mide 12 mm (fig. 1), ovario derecho mide 19 mm, ovario izquierdo mide 23 mm, paraovario izquierdo se observa saco gestacional con embrión único vivo en su interior, SG 16.8 mm, CRL 11.6 mm (fig. 2), LCF 152/min (fig.3).

Diagnóstico ecográfico: embarazo ectópico paraovárico izquierdo de 6 semanas 5 días.

Evolución. Cuatro horas después del diagnóstico ecográfico es intervenida mediante laparotomía; se encuentra hematosalpinx izquierdo de aproximadamente 3.5 cm de diámetro, trompa derecha y anexos normales, útero aumentado de tamaño mide 8 cm, se realiza salpingectomía total izquierda por embarazo ectópico (se envía a anatomía patológica), más salpingectomía parcial derecha por paridad satisfecha.

En su evolución post operatoria presenta cefalea postpunción dural. Cuatro días después es dada de alta.

Histopatología

Examen macroscópico: trompa uterina mide 4 x 2.5 cm con solución de continuidad de 2 cm a través de la cual protruye saco amniótico con embrión de 1.3 cm.

Examen microscópico: trompa uterina en cuya luz se observa decidua y vellosidades coriales, se identifican amnios y tejidos embrionarios.

Discusión

El embarazo ectópico continua siendo una de las principales causas de muerte en América, ocurre en 4% de todos los embarazos y es responsable de aproximadamente 5% de las muertes en mujeres embarazadas (3).

La incidencia de esta patología está en aumento sin embargo la mortalidad ha disminuido. El riesgo de muerte por embarazo ectópico se encuentra actualmente por debajo de 1 x 1000 casos en comparación con 3.5 x 1000 en el 1970 (3).

El aumento del número de embarazos ectópicos se debe a una mayor prevalencia de sus factores de riesgo, mientras que un mayor conocimiento de su patología y un diagnóstico temprano ha representado un papel importante en el descenso de la mortalidad (3).

La primera línea de investigación debe ser la realización de la ecografía transvaginal que permite una evaluación más detallada del endometrio y de los anexos (3).

La demostración ecográfica de un embrión vivo en un ovario es un hallazgo específico de gestación ectópica. La ecografía transvaginal se mostró eficaz a la hora de detectar la presencia de un feto vivo de localización extra uterina en el 17-28% de los pacientes con gestación ectópica, mientras que la ecogra-

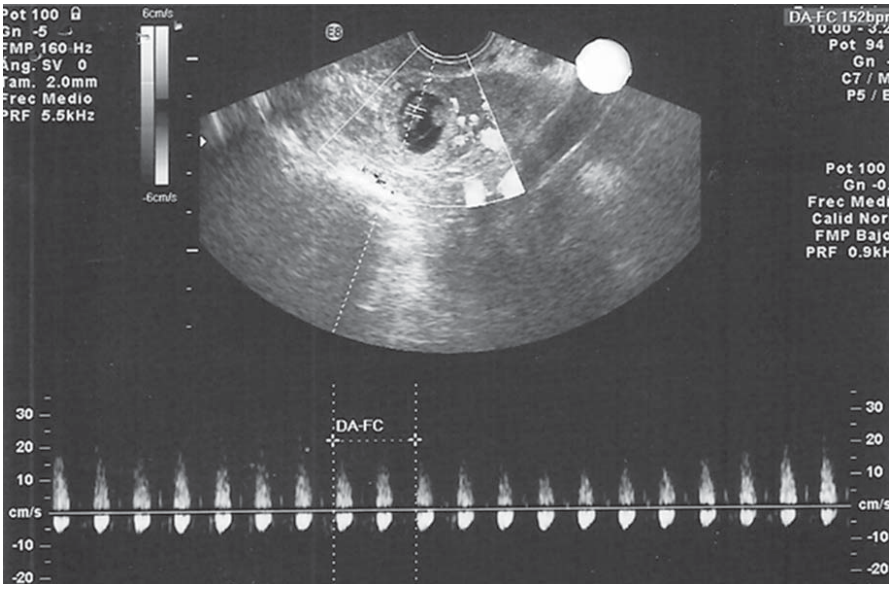

Fig 3
Se observa embrión con latido cardiaco 152 latidos por minuto.

fía abdominal solo pudo hacerlo en un 10% de los casos (3).

La imágen ecográfica endovaginal del embarazo ectópico varía de acuerdo con el curso clínico, el signo más especifico es la presencia del embrión vivo en el anexo. Sin embargo, la sensibilidad de este signo es solamente de un 17%. Otros autores describen el signo del anillo tubárico que consiste en un engrosamiento ecogénico de 2 a 4 mm que se presenta en el 68% de los embarazos ectópicos no rotos (7).

En conclusión, la ecografía transvaginal es la herramienta más importante en el diagnóstico de un embarazo extra uterino (5). En este caso la historia clínica sospechaba en quiste de ovario izquierdo y mediante la ecografía transvaginal se diagnosticó el embarazo ectópico.

La ecografía transvaginal en el diagnóstico de embarazo ectópico tiene una sensibilidad del 95-98%, y una especificidad 88-95% (8).

La paciente presentaba secreción vaginal que es un factor predisponente para una inflamación de las trompas la cual podría desarrollar un embarazo ectópico (3).

Lograr detecciones tempranas de embarazos ectópicos permite encontrar el saco gestacional no roto, y ausencia de sangrado durante la cirugía (9), en el presente caso la paciente tuvo un sangrado de 30 ml durante la cirugía.

El embarazo ectópico se produce por un trastorno en la fisiología de la reproducción que últimamente conlleva a la muerte fetal y es la principal causa de morbilidad materna en el primer trimestre de embarazo (10).

El embrión implantado fuera del útero puede causar gran daño a los tejidos. Un embarazo ectópico es una emergencia médica y si no se trata adecuadamente puede poner en peligro la vida de la madre (10).

Referencias bibliográficas

1. Bravo, E. Riesle, H. Saavedra, M. et al.: Embarazo Ectópico Tubárico bilateral reporte de un caso. Revista Chilena de Gineco Obstetricia, 2005; v 70 : 411-413.
2. Shweta Bhatt, Hamad Ghazde: Sonographic Evaluation of Ectopic Pregnancy, Radiologic clinics of North America, 1ra edición; 2004; v 45: 549-560.
3. Rumack, W. Charboneau, C M. Stephanie, R. William, J: Diagnóstico por Ecografia. 3ra Edic, Madrid, Elsevier, 2003, v 2: 874-878.
4. Núñez J, Mármol L, Colmenares L, Salazar G.: Embarazo ectópico en el hospital Manuel Noriega Trigo. Rev. Obst Ginec; Venezuela 1995; v 56: 7-12.
5. Pedrosa CS. Diagnóstico por imagen, Genitourinario, 3 ed. Madrid, Marbán, 2009: 375.
6. Inclán JA, Mojarra JM, De León R. Embarazo Ectópico Ovárico. Presentación de un caso. Rev Fac Med UNAM, 2001; V4 n°2.
7. Mahboobu SB. Management of ectopic pregnancy: a two year study. Journal of Ayub Medical College, JAMC, 2006;18(4):34-7.
8. Chapman KK, Samuts en radiología, Tercera edición, Marbán, 2009 pp 476.
9. Louis M, Hellman, Jack A. Pritchard, Ralph M. Wynn: Williams obstetrician, 14 edición Barcelona, Salvat S.A, 1978; 466-486.
10. Jiménez, F.J. Montero Pérez: Medicina de urgencias guía diagnóstica y protocolos de actuación, 3 ed., Madrid, Elsevier, 2004; 96.